病理組織学的検査

はじめに

病理組織学的検査における平成 11 年度精度管理調査は，膠原線維染色としてアザン染色などと同様に常用されるマッソン・トリクローム染色について実施した．

1．材料および実施方法

材料はヒト小腸粘膜下腫瘍を用い，摘出後直ちに 20%ホルマリンで固定し，パラフィンブロックを作製した．それらを 5〜6μm で薄切し，63℃のフラン器で 1 晩乾燥した未染標本 1 枚を県内登録衛生検査所 9 施設および一般参加病院 33 施設に染色方法のアンケートと伴に配布した．

2．判定方法

判定に際しては各標本について，①標本の保持が適切に行われているか．②染色態度（共染，染色むらの有無）．③膠原線維の染色性．④細胞質，核などの染色性．を観察し，それらを総合判定して以下の 4 段階評価とした．

A クラス：標本（切片）の保存が適切で，判定項目がすべて良好な結果である．
B クラス：目的は達しているが膠原線維の染色性が明瞭でない．
C クラス：膠原線維の染色性が不十分である．
D クラス：目的を達していない．

3．結果

標本およびアンケートの回収結果は，配布した登録衛生検査所 9 施設中 8 施設，一般参加病院 33 施設中 26 施設より解答が得られ，回収率はそれぞれ 88.9%，78.8%であった．染色方法についてのアンケート結果では，一般的なマッソン・トリクローム染色を施行していると回答が 69.7%(23/33)ともっとも多く，次いで石川・三瓶法 12.1%(4/33)，東京逓信病院法 12.1%(4/33)，野口法 9.1%(3/33)，ゴモリの 1 ステップ法 3.0%(1/33)であった．

標本の染色性についての判定結果を表 1，2，3 に示す．

判定 C

4．総評

今回の標本について総合評価した結果，A 判定(33.3%)14/42 施設，B 判定(45.2%)19/42 施設，C 判定(2.4%)1/42 施設であった．B または C と判定された施設については以下に記載する項目を参考にし検討して頂きたい．

1）マッソン・トリクローム染色では，施設により膠原線維を染め出す酸性染料（アニリン青，あるいはライト緑）が違い，両者では背景を含めたコントラストが若干異なっている．今回の回収標本からはライト緑よりは，アニリン青の方が全体のコントラストとしては優れていると思われたが，どのような酸性染料を用いるかについては，それぞれの施設における病理医の好みもあり，一概にどちらが良いとすることは出来ない．

2）本法では前記した酸性染料によって膠原線維と細網線維の両者が染色される．したがって，今回用いた標本（平滑筋肉腫）では腫瘍細胞の周囲に，より多くの細い線維（細網線維）が染色されるものと思われるが，全体としてアニリン青（ライト緑）の染色性は弱い傾向があった．この理由としては，①リンタングステン酸の媒染時間．②アニリン青（ライト緑）の染色時間．③アニリン青（ライト緑）染色後の酢酸水による分別時間などの違いがもっとも考えられる．このため，本法を行う場合は染色する臓器・組織について染め出される対象物（腎臓：糸球体基底膜，肝臓：細網線維）を明確にし，それぞれの時間を調整し，対象物が明瞭に染色されることを確認しつつ行うことが望ましいと思われる．

また，細胞質を染め出すポンソー・キシリジン，酸フクシンでの赤がまったく染色されていない施設もみられが，これについても同様なことが言える．

3）回収標本のなかにはワイゲルトの鉄ヘマトキシリンが共染し，全体がくすんだように見える標本も見受けられた．本ヘマトキシリンは進行性のヘマトキシリンであり，通常，分別の必要はない．しかし，鉄ヘマトキシリンはこのように共染しやすいこともあるため，必要に応じて0.5%塩酸アルコールで分別することが望ましいと考えられる．

判定結果（表1）

	登録衛生検査所	一般参加病院
A	5	9
B	2	17
C	1	0
D	0	0
未実施	1	7
参加施設数	9	33

判定表（表2，3）

登録衛生検査所

施設No	評価
1	A
2	A
7	B
20	A
23	B
25	—
27	A
42	C
49	A

一般参加病院

施設No	評価	施設No	評価	施設No	評価
55	—	76	—	103	B
56	—	77	B	105	B
58	B	82	B	107	B
60	B	83	B	108	B
61	A	86	A	109	A
66	—	90	A	113	A
68	—	94	A	116	—
70	—	99	B	124	B
72	B	100	A	167	B
74	B	101	B	168	B
75	A	102	A	183	B

(—)未実施

平成11年度　病理組織学的検査　マッソン・トリクローム染色



判定A　赤と青の染め分けが明瞭である．核も黒褐色調に良く染色されている．



判定A　細胞間の膠原線維が細かい部分まで明瞭に染め出されている．

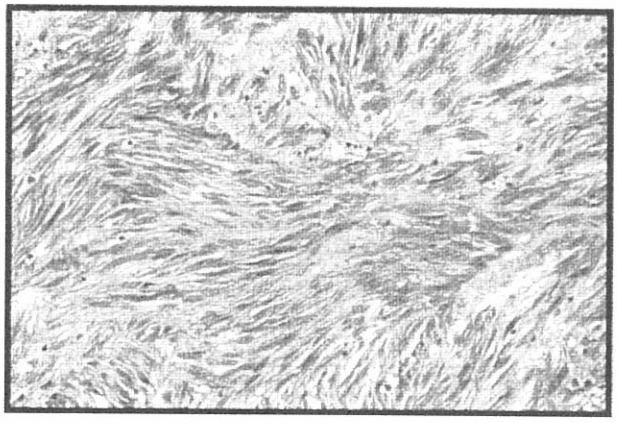

判定B　膠原線維を染めるアニリン青の染色性が弱い．

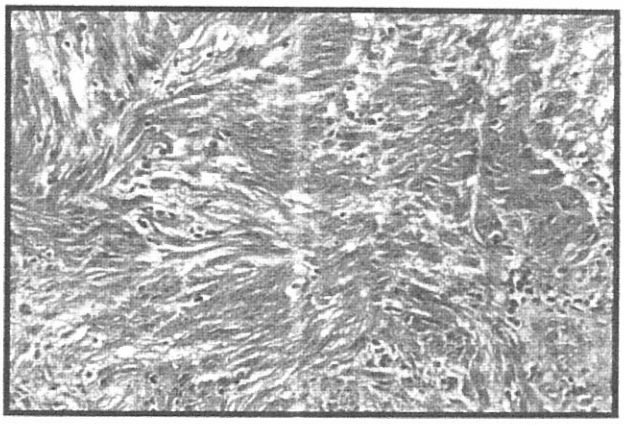

判定B　酸フクシンを主体とした赤色が強く青色が不明瞭である．

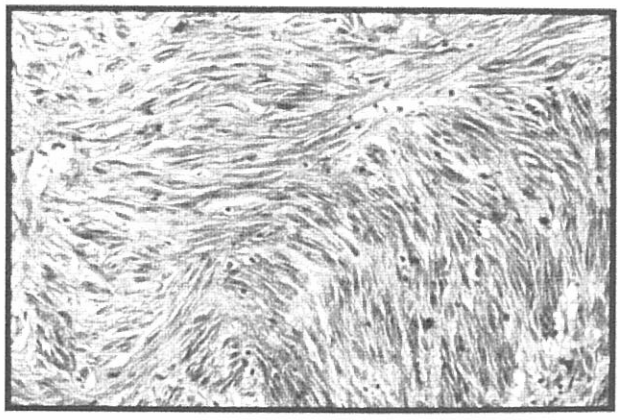

判定B　核染色が過染気味で細胞質にも被っている．

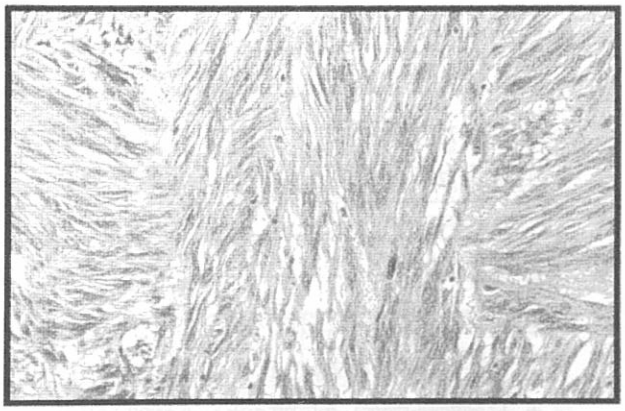

判定C　全体の染色性が弱く，膠原線維の染色も不十分である．

平成11年度精度管理調査実施要綱（病理組織検査）試料No 20

本年度の精度管理は下記の通り実施致します。御協力御願い申し上げます。

1．20%ホルマリン固定し、パラフィン包埋ブロックを5～6μmで薄切、63℃のフラン器で一晩乾燥した未染色標本です。

2．染色方法

1) マッソントリクロム染色

標本・標本ケースには必ず施設番号、又は施設名を記入し、返送して下さい。

3．調査用紙

上記の染色方法について、貴施設の検査手技、使用試薬について具体的に記入して下さい。

4．結果報告

平成11年度精度管理調査報告会、並びに研修会資料をもって報告と致します。

尚、搬送などによる標本の破損や検査に関して不明な点がありましたら下記まで御連絡下さい。

昭和大学藤が丘病院　病院病理科
中川信廣
TEL　０４５（９７４）６６３１（直）
FAX　０４５（９７２）６２４２

調査用紙　　病理組織検査

施設No	施設名

鍍銀染色について

1．貴施設では組織によるマッソントリクロム染色は行われていますか。　はい　　いいえ
2．（はい）と解答の施設は約何枚位の鍍銀染色をしますか。　＿＿＿＿＿枚／日，月，年
3．今回の染色方法について具体的に記入して下さい。（染色法のコピーの添付可）

染色方法名（変法）＿＿＿＿＿＿＿＿＿＿＿＿＿＿＿＿

1)脱パラフィン、脱キシロール操作

2)水洗
3)染色試薬、処方及び染色時間を具体的に記載して下さい。

4．今回の検査を担当された方に伺います。
①資格従事者ですか、又常勤ですか？　はい　いいえ　常勤　非常勤
②病理検査は専任ですか？　はい　いいえ
（いいえ）と解答された方に、ローテーションは　定期的（　週、月、年に1回）
不定期（　）
③病理検査の経験年数　（　年　）
5．染色性のチェックはされましたか？　はい　いいえ

御協力有り難うございました。